

軟質裏装材による下顎総義歯の裏装の指針

公益社団法人日本補綴歯科学会 医療問題検討委員会

1. はじめに

加齢に伴う顎堤や粘膜性状の変化が認められることから、超高齢社会の現在、高度顎堤吸収や顎堤形態の平坦、凹型化、菲薄な粘膜などを有し、硬質材料の義歯床では咀嚼時の疼痛を回避できない難症例が増加している。この処置には、軟質材料で一定の厚みを確保した義歯の裏装（リライン）の適用が必要である。

軟質材料による義歯の裏装には、直説法と間接法があるが、軟質材料に一定の厚みを確保するためには、間接法が求められる。そこで、間接法を用いた軟質裏装材による下顎総義歯の裏装の指針を作成することとした。なお、本指針以外の裏装については、社会保険研究所発行歯科診療報酬点数表の「リラインについて」を参照されたい。

2. 軟質裏装材による義歯の裏装

通常の硬質材料では咀嚼時の疼痛を回避できない下顎無歯顎難症例では、適用する軟質裏装材に一定の厚みを確保する必要があるため、間接法が適用となる。間接法では、咬合高径の変化がなく、裏装材の一定の厚みを確保できること、口腔外での作業で唾液等の接触がないため接着力が向上することなどの利点がある。

なお、リライニングジグ（relining jig）を用いた場合、操作を数時間で行うことができるため、義歯を預かる時間を少なくできる。

3. 軟質裏装材の種類と特徴

軟質裏装材には、アクリル系とシリコーン系の2種類があり、アクリル系は粘弾性的性質、シリコーン系は弾性的性質を有し、咬合力を緩和することにより、咀嚼時の疼痛を回避する。アクリル系裏装材は、経時的に粘弾性が変化し、徐々にその緩圧効果が失われる傾向があるが、シリコーン系裏装材は経時的な物性の変化が少なく、高い耐久性を示す。

軟質裏装材に用いられる間接法材料の重合型には、常温重合型（化学重合型、光重合型）と加熱重合型がある。

4. 適応症

日本補綴歯科学会症型分類 I-1 の無歯顎評価での各評価事項のなかで、難易度Ⅳ（難）に該当する項目をもつ下顎総義歯患者であり、硬質材料では咀嚼時の疼痛を回避できない症例に限る。

無歯顎評価で難易度Ⅳ（難）は、下記のいずれかに該当する場合をいう。

- ① 顎堤の高さ：第1大臼歯部の歯槽頂が頬側前庭よりも低い。
- ② 顎堤の断面形態：平坦あるいは凹型である。
- ③ 粘膜の厚み：極めて薄い。
- ④ オーラルディスクネジアがある。

5. 製作方法

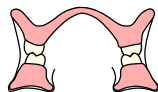義歯床粘膜面を一層削除後、義歯床をトレーとして流動性のよい精密印象材で印象採得を行うか、あるいは粘膜調整材やダイナミック印象材（動的印象材）で顎堤粘膜の印象採得および咬合採得を行った後、下記の操作を行う（図）。

1) リライニングジグによる方法

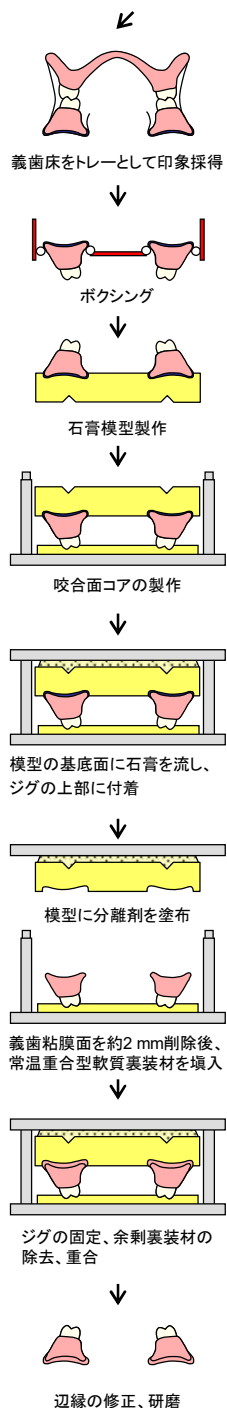
- ① ボクシング後、義歯床の印象面に石膏を注入して模型を製作する。
- ② リライニングジグの下部に石膏を盛り、その上に義歯を置いて咬合面コアの採得を行う。
- ③ ジグの上部を組み合わせて、模型の基底面に石膏を盛り、ジグの上部に付着する。
- ④ ジグを分離し、義歯床粘膜面の印象材を除去する。
- ⑤ フラビーガムや下顎隆起などは、錫箔やシートワックスを貼布してリリースする。
- ⑥ ジグの上部の模型に指定の分離剤を塗布する。
- ⑦ 義歯床粘膜面のレジンに約 2mm 削除してレジンの新鮮面を露出させ、プライマーを塗布した後、常温重合軟質裏装材を盛る。
- ⑧ ジグの上部を下部に組み合わせて固定し、余剰の裏装材を除去する。
- ⑨ 形態修正とリリースすべき部位の調整を行い、研磨する。

2) フラスク埋没による方法

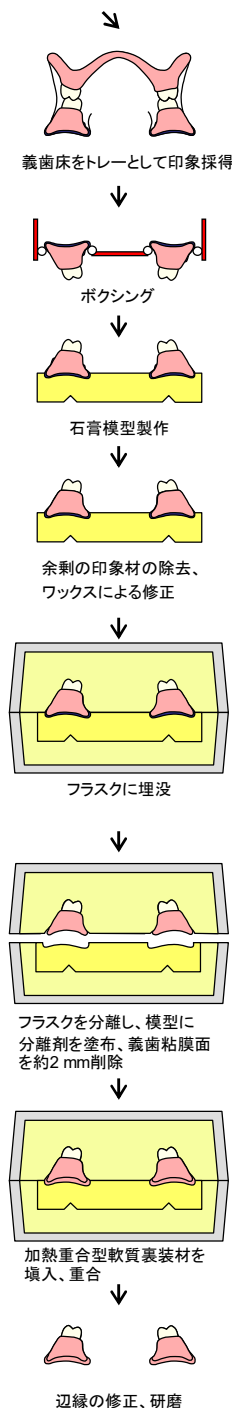
- ① ボクシング後、義歯床の印象面に石膏を注入して模型を製作する。
- ② 床縁部の余剰の印象材を除去し、ワックスにて修正する。
- ③ 義歯床研磨面に石膏分離剤を塗布後、フラスクに埋没する。
- ④ フラスクを分離し、義歯床粘膜面の印象材を除去する。
- ⑤ フラビーガムや口蓋隆起などの骨隆起は、錫箔やシートワックスを貼布してリリースする。
- ⑥ 模型に指定の分離材を塗布する。
- ⑦ 義歯床粘膜面のレジンに約 2mm 削除して新鮮面を露出させ、プライマーを塗布した後、加熱重合型軟質裏装材を填入する。
- ⑧ 上下フラスクを合わせて、余剰の裏装材を除去し、加熱重合を行う。
- ⑨ 形態修正とリリースすべき部位の調整を行い、研磨する。



硬質材料では咀嚼時の疼痛を回避できない下顎無歯顎症例



ジグによる方法



フラスク埋没による方法

図 間接法を用いた軟質裏装材による下顎総義歯の裏装