

失活前歯の前処置としての築造に関する基本的な考え方 (保険診療に係わる適用として)

公益社団法人日本補綴歯科学会

1. はじめに

「支台築造」とは、実質欠損の大きい失活歯に対し、根管等により築造体を維持し、填塞又は被覆して支台歯形態に修復することをいう。すなわち、支台築造とはあくまでも上部構造としての補綴装置装着を前提とした処置である。しかしながら、実質欠損の少ない根管処置済みの失活歯（以下、失活歯）では、補綴装置を装着することなくコンポジットレジン充填処置等で歯冠修復が可能な症例が存在する。

失活歯にポスト材料による築造を行わず充填のみで修復を行った場合、強度不足により構造的に最も弱い部分で破折することが懸念され、長期間機能させることが困難となる。しかしながら、実質欠損の少ない失活歯に対し支台築造に準ずる方法で歯質の補強を行えば、残存歯質を最大限に残したまま長期間機能させることが可能となる。

特に、失活前歯は、応力が側方より負荷されやすく、かつ歯根が細いために破折のリスクが高い^{1,2)}。そこで、公益社団法人日本補綴歯科学会は、残存歯質が多い失活前歯を充填で歯冠修復する際の前処置としての築造の診療指針を作成することとした。

従来、ポスト材料としては金属製やジルコニア製の既製ポスト材料や金属鋳造体を用いられてきたが、平成 28 年 1 月、「特定保険医療材料及びその材料価格(材料価格基準)の一部改正に伴う特定保険材料料(使用歯科材料料)の算定について」の一部改正(保医発 1228 第 4 号)によりファイバーポストと支台築造コンポジットレジンを用いた支台築造が保険適用となった。これらのポスト材料を用いた支台築造の診療指針については、公益社団法人日本補綴歯科学会による「歯の欠損補綴歯科診療ガイドライン 2008」「歯の欠損補綴歯科診療ガイドライン 追補版 2012」「保険収載されたファイバーポストを用いた支台築造の診療指針」に明記されているが、支台歯形態に修復することを前提としない築造については、従来の支台築造とは異なる対応が求められる。

2. 適応症の判断

1) 適応症

歯冠部歯質が少なくとも 3 壁以上残存し、かつ唇側歯質が十分に残存した失活前歯で、歯質欠損が歯肉縁下に達していない症例

2) 禁忌症

- ① 歯冠部歯質の 2 壁以上が欠損している症例。
- ② 歯肉縁下に及ぶ歯質欠損症例。
- ③ ポスト材料もしくはレジン成分に対して発疹、皮膚炎などの過敏症の既往歴のある患者。

3) 使用に際し慎重を要する症例

- ① 歯冠軸と歯根の方向が著しく異なる症例。
- ② 歯根が彎曲している症例。

3. 基本的手技

本法は直接法で行う（模式図）。

1) 築造窩洞形成

形成の基本は、他のポスト材料を用いた支台築造とほぼ同じである。仮封材、充填材、

根管充填材などを除去し、多少のアンダーカットがあっても歯冠部歯質が多く残るように窩洞を形成する。

原則として、ポストの長さは歯冠長と等長あるいは歯根長の2/3、太さは歯根断面の1/3以内で、ポストの先端は歯槽骨長より深い位置に設定し³⁾、できるだけ歯質を残す。ポストの製品によっては先端のテーパの形状に合わせた専用の根管形成バーもあるので、適宜使用する。

2) ポストの選択, 試適

金属既製ポスト及びファイバー既製ポストより最適なポスト材料を選択, 試適する。特にその中でグラスファイバーを用いた支台築造は、歯根破折の防止, 審美性, 金属アレルギー患者への対応として有利とされる。ポストは築造窩洞の根尖端からセメントエナメルジャンクションを越えて歯冠部まで設置され、最終的な充填材料の厚みが1.5 mm以上になるように長さを調整する。

3) ポストの表面処理

必要に応じて、ポスト材料の表面処理を行う。

4) 歯質側接着面の処理

根管内は使用する支台築造用コンポジットレジンに適した表面処理を、歯冠部の歯質は充填用コンポジットレジンに適した表面処理を行う。双方に適した1種類の表面処理を選択すれば、歯質側接着面の処理は簡略化できる。

ポスト孔は細長いため、通常の水洗, 乾燥では十分な接着強さが得られない。ポスト形成時の切削片を根管ブラシ(アイデントブラシ等)で除去後, ポスト孔に残留した水分をペーパーポイント等で除去し, 更に十分に乾燥させることが必須である。

表面処理用のプライマー類に関しても、液だまりが残留しないように留意する。

5) 築造

築造窩洞に支台築造用コンポジットレジンを注入し, ポストを植立して, メーカー指示の方法にてレジンを重合させる。支台築造用コンポジットレジンの築盛は, 最終的な充填材料のスペースを確保できるよう, ポストと同程度の高さに留める。

6) 充填

支台築造用コンポジットレジンの硬化を確認後, 歯冠部窩洞のコンポジットレジン充填もしくはグラスアイオノマーセメント充填を行う。充填の手技は生活歯に対するものと同様である。重合後, 咬合調整, 研磨を行う。

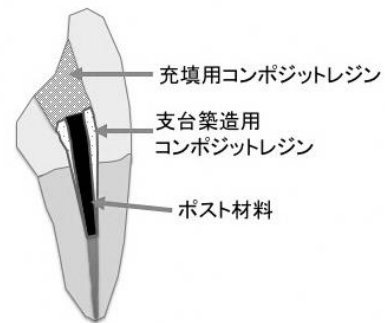


図 失活前歯築造および充填の模式図

4. 参考文献

- 1) 吉田記代, 田島清司, 田中達朗, 鱒見進一: 支台築造材料および荷重方向の違いが上顎中切歯の応力分布に及ぼす影響. 九州歯科学会雑誌 67(4):63-75, 2013.
- 2) 天川 丹, 林 都美香, 石井信之: 根管充填歯の垂直歯根破折に関する臨床研究 歯根破折の早期診断法と破折防止法の確立. 日本歯科保存学雑誌 58(5):381-390, 2015.
- 3) 中川善治, 小川 匠: IV 支台築造. クラウンブリッジ補綴学(矢谷博文ほか編). 第5版, 124-132, 医歯薬出版, 2014.